

Piomiosite Tuberculosa: Relato de Caso

Tuberculous pyomyositis: a casereport

Leandro Fernandes¹; Edgard Torres dos Reis Neto²; Marcia Aparecida Pozo Pereira¹; Mirela Carla da Costa Baretta¹; Adagmar Andriolo¹

¹Federal University of Sao Paulo, Discipline of Internal Medicine and Clinical Pathology/Medicine Laboratory of the Department of Medicine of the Federal University of Sao Paulo (UNIFESP), Sao Paulo, Sao Paulo, Brazil.

²Federal University of Sao Paulo, Discipline of Rheumatology, Department of Medicine of the Federal University of Sao Paulo (UNIFESP), Sao Paulo, Sao Paulo, Brazil.

RESUMO

Paciente do sexo feminino, 29 anos de idade, com diagnóstico de lúpus eritematoso sistêmico em uso atual de prednisona e azatioprina, se apresenta com abaulamentos em antebraços, região lombar e coxa esquerda há 15 dias. A ultrassonografia e a ressonância magnética evidenciaram presença de coleções nesses locais cuja punção do material revelou presença de bacilos álcool ácido resistentes e a hemocultura, em meio específico, foi positiva para *Mycobacterium tuberculosis*. O teste molecular e imunocromatográfico também foram positivos para *M. tuberculosis*, com diagnóstico final de Piomiosite Tuberculosa.

Palavras-chave: piomiosite; tuberculose; abscesso

ABSTRACT

*Female patient, 29 years old, with systemic lupus erythematosus in current use of prednisone and azathioprine, presents with bulging in the forearms, lumbar region and left thigh for 15 days. Ultrasonography and magnetic resonance imaging showed the presence of serous collections in these locations. The material was punctured and the samples were sent to the laboratory. The microbiological examination revealed the presence of acid-resistant bacilli and blood culture in a specific medium was positive for *Mycobacterium tuberculosis*. Molecular and immunochromatographic tests were positive for *M. tuberculosis*, and the diagnosis of Tuberculous Piomyositis was closed.*

Key words: *pyomyositis; tuberculosis; abscess.*

INTRODUÇÃO

A Tuberculose (TB) ficou conhecida no século XIX quando dizimou centenas de milhares de pessoas em todo o mundo. A partir da metade do século XX, houve uma acentuada redução da incidência e da mortalidade relacionadas à TB, já observada àquela ocasião em países desenvolvidos, sobretudo pela melhoria das condições de vida das populações e de assistência à saúde⁽¹⁾.

No início da década de 1980, assistimos um recrudescimento global da TB e, desde 2015, é considerada uma doença re-emergente⁽¹⁾. Sua forma de manifestação mais comum é

a pulmonar e cerca de 20% dos casos diagnosticados são formas extrapulmonares. A Piomiosite Tuberculosa é uma das apresentações extrapulmonares, raramente descrita na literatura médica e de fisiopatologia ainda incerta⁽²⁻⁴⁾.

RELATO DE CASO

Paciente do sexo feminino, 29 anos de idade, foi admitida no Hospital São Paulo relatando que, há duas semanas, apresenta quadro de abaulamento indolor em punho direito e posteriormente em punho esquerdo, passando aos antebraços (Figura 1), os quais

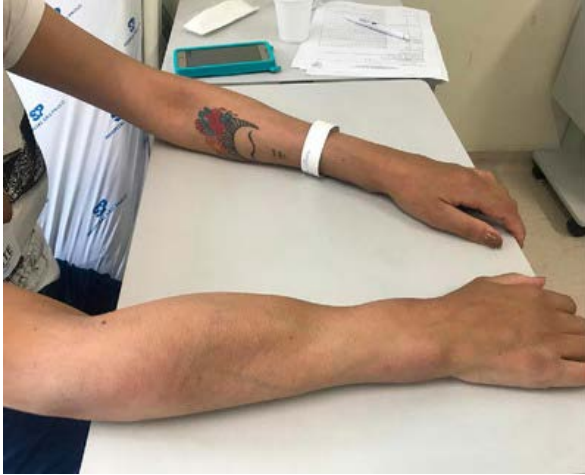

FIGURA 1 – Abaulamento em membro super direito

se tornaram dolorosos e com sinais flogísticos. Com a evolução do quadro, apresentou abaulamento também na região lombar e coxa esquerda. Um dia antes da admissão, apresentou pico febril de 39 °C. Negava sudorese noturna, tosse, hiporexia ou perda de peso corporal.

Como antecedente apresentava diagnóstico de lúpus eritematoso sistêmico (cutâneo, articular, hipertensão arterial pulmonar, FAN positivo) em uso atual de prednisona e azatioprina. É ex-tabagista (um maço/ano) e foi submetida a tireoidectomia total em 2018 por neoplasia folicular de tireoide em 2018.

Ao exame físico, a paciente se encontrava em bom estado geral, corada, hidratada, acianótica, anictérica, afebril, sem linfonodomegalias. Foi observado sinovite em 2º metacarpofalangiana de mão esquerda e 5º metacarpofalangiano de mão direita, além de abaulamento extenso em punho e antebraço direito e punho esquerdo; nódulo de dois centímetros em antebraço esquerdo; nódulo em região lombar; edema muscular em coxas. Presença de tatuagens recentes em região lombar, coxas e braço esquerdo.

Os exames laboratoriais mostraram processo inflamatório agudo, com proteína C reativa de 66mg/L (até 1,0mg/L) e velocidade de hemossedimentação de 66mm (até 20mm/h); hemograma com discreta anemia e leucocitose neutrofílica. Exames bioquímicos de função renal, marcadores de lesão hepática e eletrólitos apresentavam-se normais. Os testes sorológicos para hepatites virais e para imunodeficiência adquirida foram negativos; o teste para sífilis resultou não reagente.

Foi realizada ultrassonografia de punho e partes moles, que evidenciou distensão líquida das bainhas tendíneas do primeiro e do segundo compartimentos dos extensores do punho direito, estendida ao terço proximal do antebraço, determinando coleção que envolve os ventres musculares, medindo 13,9x4,8x1,6cm.

Ressonância magnética de punho e antebraço direito demonstrou extensa tenossinovite, fascíte e moderada miosite ao nível do punho e do braço.

O material coletado por punção do antebraço direito foi encaminhado ao laboratório para análise, apresentando positividade para bacilo álcool ácido resistente (Figura 2) e, 15 dias depois, a cultura em meio de Lowenstein-Jensen revelou positividade para *M. tuberculosis* (Figura 3). O teste molecular rápido (Figura 4) se mostrou positivo para o complexo *M. tuberculosis*, assim como o ensaio imunocromatográfico (Figura 5) rápido para identificação qualitativa do mesmo complexo.

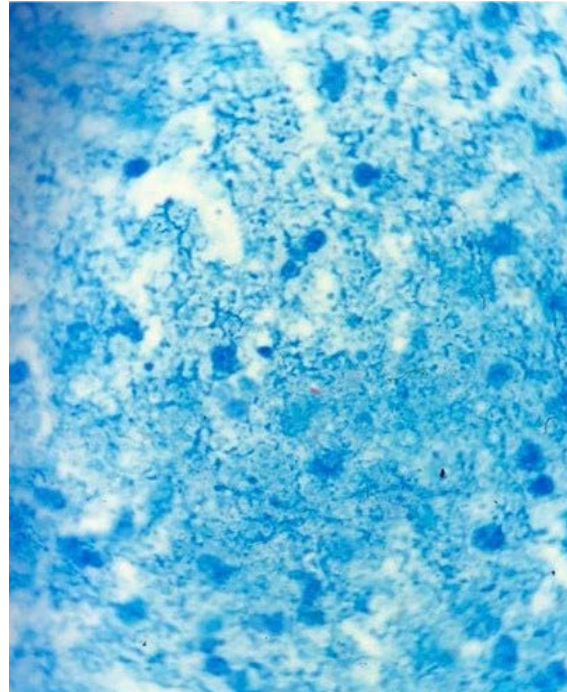


FIGURA 2 – BAAR positivo

Durante a investigação clínico-laboratorial, nenhum foco primário de TB foi encontrado, sendo realizado o diagnóstico de Piomiosite Tuberculosa (PT) e iniciada a terapia com RIPE (Rifampicina, Isoniazida, Pirazinamida e Etambutol). Em alguns dias a paciente recebeu alta, assintomática, para acompanhamento ambulatorial.

DISCUSSÃO

Piomiosite é o termo utilizado para descrever uma infecção bacteriana com formação de abscesso ou mionecrose no sistema musculo-esquelético. Qualquer grupo músculo-esquelético pode ser acometido, isolada ou concomitantemente⁽³⁾, sendo que os mais comuns são: músculos da coxa⁽⁶⁾, glúteos⁽⁶⁻⁸⁾ e os do tronco^(5,7,9).

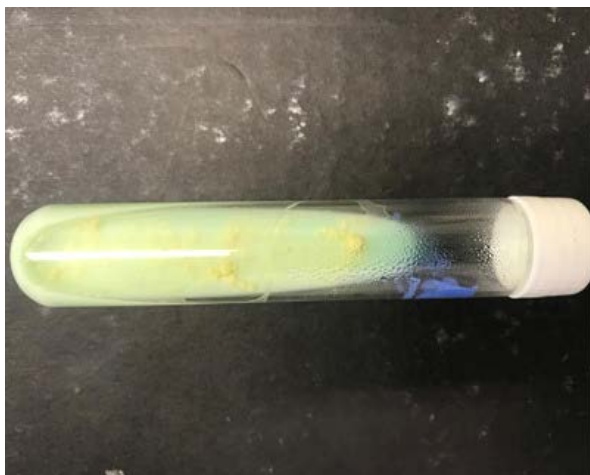

FIGURA 3 – Cultura positiva em meio de Lowenstein Jensen positiva para *M. tuberculosis*

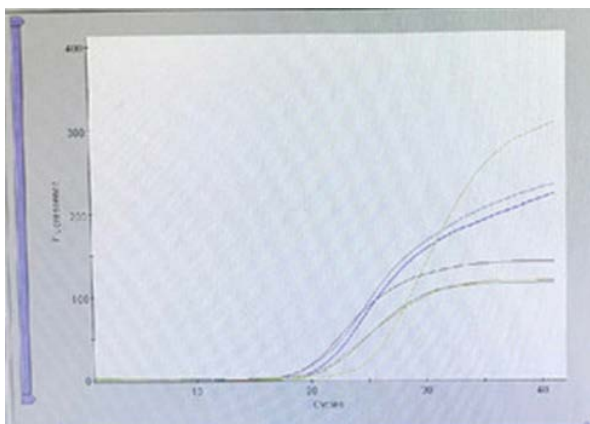


FIGURA 4 – Teste rápido molecular positivo para *M. tuberculosis*

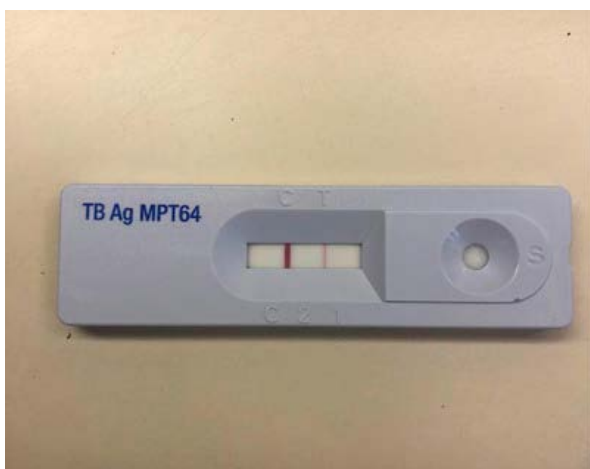


FIGURA 5 – Teste rápido positivo para *M. tuberculosis*

É mais frequente no sexo masculino, especialmente na primeira ou segunda década de vida, mesmo na ausência de comorbidades. Adultos acima dos 30 anos que desenvolvem a doença, em 50% das vezes, apresentam alguma comorbidade⁽¹⁰⁾.

A etiologia da Piomiosite é atribuída principalmente ao *Staphylococcus aureus* (85-95%), mas pode ser causada por *Streptococcus*; *E. coli*; *Salmonella enteritidis*; *Mycobacterium tuberculosis* e *Candida albicans*⁽¹⁰⁻¹²⁾.

A PT é rara e geralmente ocorre por invasão de estruturas adjacentes devido à infecção primária, disseminação hematogênica ou linfática^(13,14). Na ausência dessas condições, a doença pode ser encontrada em pacientes contaminados por agulhas; idiopaticamente em pacientes imunocompetentes ou pacientes imunocomprometidos⁽²⁾.

Clinicamente, as manifestações são classificadas em 03 estágios⁽¹⁰⁾:

Fase 1: caracterizada por febre, dor muscular e sudorese noturna. O abscesso ainda não é aparente.

Fase 2: ocorre entre 10 e 21 dias após os sintomas iniciais, sendo caracterizada por febre, edema muscular e leucocitose.

Fase 3: é a fase mais severa com repercussões gerais, por exemplo, sepse grave e até choque séptico.

Considerando os testes diagnósticos, as hemoculturas são positivas em menos de 40% dos casos de PT, sendo a cultura de secreção um pouco mais sensível⁽¹⁰⁾.

A ressonância nuclear magnética é o exame padrão ouro para avaliação de processo infeccioso ou inflamatório de partes moles e grupos musculares⁽¹⁰⁾. É considerada como o método mais útil e indicado no diagnóstico da PT^(6,9,10,15). Por outro lado, a ultrassonografia ainda é o método mais utilizado ainda dada a ampla disponibilidade e baixo custo. Além de fornecer o diagnóstico, auxilia também no seguimento do tratamento e na punção guiada dos abscessos.

A drenagem do abscesso deve ser realizada por laparotomia exploradora ou por punção guiada por ultrassom e o material encaminhado para estudo laboratorial: avaliação citológica, bioquímica, microbiológica, entre outras^(4,14). Outros exames que corroboram para o diagnóstico incluem hemograma e provas inflamatórias⁽¹⁰⁾.

Em relação ao tratamento da PT, utiliza-se o mesmo esquema antimicrobiano da tuberculose pulmonar: Rifampicina, Isoniazida por seis meses e dois meses de Etambutol⁽¹⁾.

CONCLUSÃO

A PT é uma forma extrapulmonar de apresentação rara, porém, deve-se estar sempre atento para tal entidade, especialmente,

em pacientes imunocomprometidos. O diagnóstico precoce da doença é fundamental para a instituição da terapêutica correta e consequente cura.

Conflito de interesses: Todos os autores se isentam de qualquer conflito de interesses.

REFERÊNCIAS

1. Ministério da Saúde (BR). Secretaria de Vigilância em Saúde. Departamento de Vigilância Epidemiológica. Manual de Recomendações para o controle da tuberculose no Brasil. Brasília: Ministério da Saúde. 2019.
2. Simon SP, Fodor D, Valasciuc R, et al. Um caso raro de piomiosite tuberculosa primária. Relato de caso. Med Ultrason. 2011; 13 (3): 245-8.
3. Yao DC, Sartoris DJ. Musculosquelético-altuberculose. Radiol Clin North Am. 1995; 33: 679-89.
4. Batra S, AbNaell M, Barwick C, et al. Piomiosite tuberculosa da coxa mascarada de malignidade com tenossinovite flexora tuberculosa e dactilite da mão concomitantes. Singapore Med J. 2007; 48 (11): 1042-6.
5. Ashken MH, Cotton RE. Abscessos do músculo esquelético tropical (Piomiosite tropicanos). Br J Surg. 1963; 50: 846-52.
6. Bickels J, Ben-Sira L, Kessler A, et al. Piomiosite primária. J Bone Joint Surg Am. 2002; 84 (12): 2277-86.
7. Brown JD, Wheeler B. Pyomyositis. Relato de 18 casos no Havaí. Arch Int Med. 1984; 144 (9): 1749-51.
8. Chiedozi LC. Piomiosite. Revisão de 205 casos em 112 pacientes. Am J Surg. 1979; 137 (2): 255-9.
9. Marques GC, Mauro Filho GL, Valiatti M, et al. Tropical pyomyositis: retrospective study of 27 cases. Br J Rheum. 1995; 35(4): 193-200.
10. Azevedo, PS, Matsui M, Matsubara LS, et al. Piomiosite tropical: apresentações atípicas. Rev Soc Bras Med Trop. 2004; 37 (3): 273-8.
11. Christin L, Sarosi GA. Piomiosite na América do Norte: relato de casos e revisão. Clin Infect Dis. 1992; 15 (4): 668-77.
12. Hall RL, Callaghan JJ, Moloney E, et al. Piomiosite em um clima temperado. Apresentação, diagnóstico e tratamento. J Bone Joint Surg Am. 1990; 72: 1240-4.
13. Ahmed, J, Homans, J. Tuberculosis pyomyositis do músculo sóleo em um menino de quinze anos. Pediatr Infect Dis J. 2002; 21 (12): 1169-71.
14. Narang S. Tuberculous Pyomyositis of Forearm Muscles. MÃO. 2009; 4 (1): 88-91.
15. De Boeck H, Noppen L, Desprechins B. Pyomyositis dos músculos adutores simulando uma infecção do quadril. Diagnóstico por ressonância magnética: relato de caso. J Bone Joint Surg Am. 1994; 76: 747-50.

AUTOR CORRESPONDENTE

Leandro Fernandes  0000-0002-2245-7904
leandrof.fernandes@gmail.com



This is an open-access article distributed under the terms of the Creative Commons Attribution License.