J Bras Patol Med Lab. 2019; 55(3): 295-304.

10.5935/1676-2444.20190022

Relato de caso de cálculo coraliforme em paciente pediátrico

Case report of staghorn calculi in a pediatric patient

Isadora E. Silva[1]; Gabriela C. Abreu[1]; Wagner M. Moura[1]; Débora C. Cerqueira[1, 2]; Cinthia A. C. Leandro[1]

1. Centro Universitário de Belo Horizonte, Belo Horizonte, Minas Gerais, Brasil. 2. Hospital São Camilo, Belo Horizonte, Minas Gerais, Brasil.

RESUMO

Este relato ilustra um caso de cálculo do tipo coraliforme de grande volume, assintomático, acompanhado de uma revisão dessa grave patologia. Relatamos o caso de um paciente do sexo masculino, dois anos de idade, diagnosticado com cálculo coraliforme e hidronefrose em rim esquerdo. Instituiu-se terapêutica cirúrgica, com realização de pielolitotomia, pieloplastia e colocação de cateter duplo-J sem intercorrências. Cálculo renal coraliforme ocupa a pelve e os cálices renais. Sua incidência é menor em crianças, sendo a média de diagnóstico entre 7 e 10 anos. A etiologia é ampla; em menores de 4 anos, relaciona-se especialmente com fatores infecciosos e hidronefrose. O tratamento padrão é a nefrolitotomia percutânea.

Unitermos: *hidronefrose; urolitíase; cálculos coraliformes.*

ABSTRACT

This article reports a case of large volume asymptomatic staghorn calculus, and a brief revision of this rare pathology is done. A two-year-old male patient was diagnosed with staghorn calculus and hydronephrosis in the left kidney. The patient underwent surgical therapy with pyelolithotomy, pyeloplasty and placement of a double-J catheter, without complications. Staghorn calculi occupy the pelvis and renal calyces. Their incidence in children is lower than in adults. The average age at diagnosis is between 7 and 10 years. The etiology for calculi is diverse; in children under 4 years, it is especially related with infectious factors and hydronephrosis. The standard procedure for treatment is percutaneous nephrolithotomy.

Key words: hydronephrosis; urolithiasis; staghorn calculi.

RESUMEN

Presentamos un caso de cálculo del tipo coraliforme de gran volumen, asintomático, y una revisión de esa enfermedad grave. Reportamos el caso de un paciente masculino, de dos años de edad, diagnosticado con cálculo coraliforme e hidronefrosis en riñón izquierdo. Se realizó tratamiento quirúrgico, a base de pielolitotomía, pieloplastia y colocación de un catéter doble J, sin complicaciones. El cálculo coraliforme ocupa la pelvis y los cálices renales. Su incidencia es menor en niños, con media de 7-10 años en el diagnóstico. La etiología es diversa; en menores de 4 años, se refiere específicamente a factores infecciosos e hidronefrosis. El tratamiento estándar es la nefrolitotomía percutánea.

Palabras clave: *hidronefrosis; urolitiasis; cálculos coraliformes.*

Primeira submissão em 07/12/18; última submissão em 07/01/19; aceito para publicação em 07/01/19; publicado em 20/06/19

INTRODUÇÃO

Os cálculos coraliformes são um tipo específico de litíase em que o cálculo ocupa a pelve e os cálices renais, assumindo a forma de corais[1, 2]. Apresentam maior número de relatos em mulheres e geralmente são unilaterais[3]. Em todo o mundo, cerca de 5% a 10% da população sofrerão com nefrolitíase em algum período de sua vida; entre esses casos, 2%-2,7% serão crianças[1, 4].

A nefrolitíase coraliforme caracteriza-se como uma patologia de rápido crescimento que, se não for tratada, possivelmente evoluirá com destruição do rim acometido e sepse[2, 5]. No paciente pediátrico, o quadro clínico da doença pode ser inespecífico, o que requer muita atenção, pois apenas a minoria exteriorizará clinicamente o cálculo urinário como cólica nefrética clássica[6].

Considerando sua significativa morbidade e mortalidade, essa patologia demanda avaliação e tratamento precoces[7]. O tratamento padrão-ouro para cálculos coraliformes é cirúrgico e visa obter um sistema coletor livre de pedras, além de preservar a função renal[8]. A nefrolitotomia percutânea (NLPC) é o tratamento de primeira linha para o cálculo coraliforme com melhores índices de tratamento[8].

RELATO DO CASO CLÍNICO

Paciente do sexo masculino, 2 anos de idade, nascido pré-termo (36 semanas), pequeno para idade gestacional – parto induzido devido à infecção urinária materna, o que acarretou a realização de cesariana. Encontrava-se assintomático, em consulta de rotina. Como conduta médica habitual, foi solicitado exame de urina, que revelou infecção urinária provocada por *Proteus mirabilis*. Diante do resultado, foi solicitada ultrassonografia (USG) dos rins e das vias urinárias, que evidenciou rins eutópicos, com contornos usuais e relação corticomedular preservada. O rim esquerdo apresentava aumento em seu tamanho geral (70,4 × 38,5 × 28,7 mm) em comparação com o rim direito (67,8 × 29,3 × 23,8 mm) (**Figura 1**). No terço médio distal do rim esquerdo, foi identificada a presença de estruturas hiperecogênicas confluentes, que promoviam sombras acústicas posteriores, proporcionando dilatações segmentares de estruturas calicinais. Com base na alteração do exame, o paciente foi encaminhado ao nefrologista pediátrico. Foram realizados exames para avaliação de distúrbios metabólicos, como hipercalciúria e hipocitratúria, sendo as dosagens urinárias: relação citrato/creatinina = 1,11 e relação cálcio/creatinina = 0,39, ambos normais para a faixa etária do paciente. USG renal e dinâmico de micção foram realizados, sem evidências de alterações no rim e nas vias urinárias no hemicorpo direito do paciente. Em contrapartida, no rim esquerdo, evidenciou-se a presença de estrutura hiperecogênica com sombra acústica posterior moldando parte da pelve e dos cálices do terço inferior, compatível com cálculo coraliforme, medindo cerca de 30 × 13 × 8,5 mm nos maiores eixos (**Figura 2**).

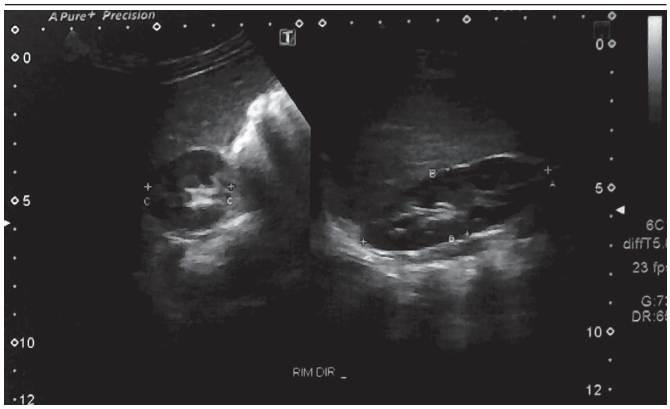

FIGURA 1 – *USG dinâmica do rim direito evidenciando dimensões renais*

USG: ultrassonografia.

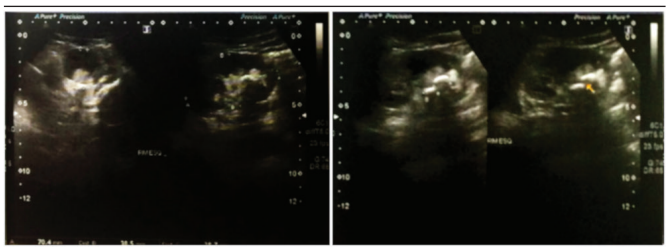

FIGURA 2 – *USG dinâmica do rim esquerdo evidenciando dimensões renais e dimensões do cálculo coraliforme (seta amarela)*

USG: ultrassonografia.

Notou-se discreta dilatação da pelve renal esquerda e dos demais cálices, tanto maiores quanto menores. O ureter ipsilateral apresentou calibre normal na porção proximal e levemente aumentado na distal, com ausência de cálculos. Ao exame, as dimensões do rim direito mostravam aspecto ecográfico normal, enquanto as dimensões do rim esquerdo revelavam parênquima normal e cálculo coraliforme, com leve dilatação do sistema pielocalicinal e do ureter distal. A bexiga continha debris, que poderia corresponder a cristalúria, hematúria ou piúria.

Para complementação da propedêutica clínica e da definição de tratamento, sugeriu-se a realização de tomografia computadorizada (TC) de abdômen e pelve. Esse exame revelou rins de forma, contornos e dimensões usuais, bem como

presença de cálculo coraliforme à esquerda com densidade de 1147 UH, medindo cerca de 26 × 19 mm na pelve e no grupo calicinal inferior. Também identificou a presença de hidronefrose à esquerda e a dilatação bilateral dos ureteres, sendo maior à esquerda, medindo cerca de 7 mm no diâmetro anteroposterior (AP), sem sinais de ureterolitíase. As demais vísceras abdominais e pélvicas avaliadas apresentaram-se com características usuais (**Figura 3**). A cintilografia renal dinâmica evidenciou obstrução alta à esquerda, com diagnóstico de estenose da junção pielocalicinal (**Figura 4**).

A conduta definitiva foi pielolitotomia, seguida por pieloplastia e colocação cirúrgica de cateter duplo-J unilateral. O paciente evoluiu bem no pós-operatório, mantendo-se assintomático durante a quimioprofilaxia, com um episódio isolado de hematúria.

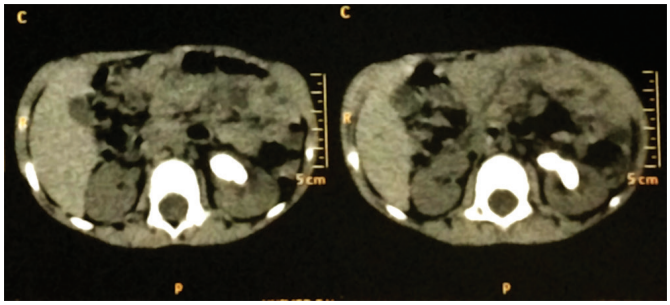

FIGURA 3 – *TC de abdômen e pelve evidenciando massa hiperdensa em rim esquerdo*
TC: tomografia computadorizada.

FIGURA 4 – *Cintilografia renal dinâmica evidenciando obstrução alta a esquerda*

DISCUSSÃO

A nefrolitíase é uma afecção muito prevalente, cuja incidência vem aumentando nos últimos anos[9]. Os cálculos renais podem ser do tipo coraliforme ou não coraliforme. O primeiro é aquele que ocupa a pelve renal e estende-se, no mínimo, para dois grupos calicinais. Sua constituição é variável, podendo ser formado de oxalato de cálcio, ácido úrico, cistina e estruvita[10].

O cálculo coraliforme de estruvita é composto de magnésio, amônio e fosfato e está intimamente relacionado com a infecção do trato urinário (ITU)[11]. As infecções que mais se associam à patogênese dos cálculos coraliformes são aquelas provocadas por organismos que produzem a enzima urease, promovendo a geração de amônia e hidróxido a partir da ureia, como *Proteus*, *Klebsiella*, *Pseudomonas* e *Staphylococcus*[11]. Essa relação ocorre pela dependência da coexistência de pH 7,2 e de amônia para a cristalização da estruvita na urina[12]. Há outro mecanismo pelo qual a ITU pode induzir a formação desses cálculos: associação com o aumento da aderência dos cristais; contudo, essa tese ainda não está totalmente esclarecida. Tal hipótese justifica o fato de a *Escherichia coli* se relacionar com 13% dos cálculos de estruvita[13], embora essa bactéria cause 85% a 90% das ITUs[14].

Os cálculos coraliformes são incomuns na população pediátrica e apresentam desafios e dificuldades singulares no tratamento cirúrgico[15]. Essa patologia pode ocorrer em pacientes de qualquer idade, sendo a média de idade ao diagnóstico entre crianças de 7 e 10 anos[4]. Esses cálculos representam uma preocupação substancial, uma vez que a combinação de infecção e aumento do potencial de obstrução pode induzir o dano ao parênquima renal[15].

Cerca de 75% a 85% das crianças com urolitíase apresentam fatores de risco, como distúrbios metabólicos, infecções recorrentes e/ou anormalidades congênitas do trato urinário[11]. O cálculo coraliforme, por sua vez, está associado ao atraso no diagnóstico e no tratamento de ITU. Isso acontece porque o reconhecimento dessas infecções na criança pode ser difícil, pois os sintomas são inespecíficos ou ausentes, principalmente em lactentes. Nesse grupo, a febre é a principal manifestação e muitas vezes o único sinal[6].

Quando o diagnóstico de litíase urinária é feito devido a um achado casual, o estudo metabólico do paciente deve ser realizado por ser um fator de risco para o desenvolvimento de urolitíase. Diante desse achado ocasional no paciente relatado, prosseguiu-se com a investigação metabólica, que não revelou resultados significativos. Além disso, deve-se prontamente avaliar e tratar a nefrolitíase[2], sobretudo devido à importância e à gravidade do cálculo coraliforme. Remoção, erradicação da infecção, correção de eventuais distúrbios metabólicos e de anormalidades anatômicas causadoras de estase urinária são as bases para o tratamento. Este pode ser clínico, intervencionista ou exigir associação de outras terapêuticas. A abordagem clínica deve ser considerada em combinação com a cirurgia para aqueles pacientes com risco cirúrgico proibitivo[1, 8], pois o tratamento conservador apresenta taxa de mortalidade de 28% em 10 anos e 36% de risco de desenvolver insuficiência renal grave[8].

O tratamento intervencionista inclui litotripsia extracorpórea (LECO), litotripsia endoscópica com USG, pielolitotomia aberta e NLPC. Escolhe-se a conduta de acordo com a localização do cálculo e suas repercussões sobre os rins[6]. Além disso, deve-se individualizar a decisão, considerando aspectos relacionados com a idade e o estado de saúde de cada paciente[8].

Com o desenvolvimento de cirurgias minimamente invasivas, o número de cirurgias abertas diminuiu, principalmente em pacientes pediátricos. Em uma grande série, a NLPC para tratamento de cálculo coraliforme revelou taxas de remoções parciais e completas de 98,5% e 71%, respectivamente[16]. Apesar da elevada popularidade dessa técnica operatória, existem apenas dois ensaios clínicos randomizados que avaliam seu valor terapêutico e comprovam a superioridade da NLPC sobre a LECO, de modo que a primeira é recomendada como tratamento preferencial dos cálculos coraliformes de estruvita[8].

A pieloplastia é o tratamento indicado para a correção da estenose da junção ureteropiélica. Tal estenose caracteriza-se pelo estreitamento do ureter em sua porção cranial, próximo à pelve renal, que, por provocar estase urinária, pode evoluir para hidronefrose progressiva. Quadros de hidronefrose não são raros em crianças e, em sua maioria, ocorrem devido a uropatias congênitas[17]. A pielolitotomia é a remoção do cálculo por meio de incisão feita na face posterior da pelve renal. Essa prática tornou-se obsoleta após o aparecimento da LECO e da NLPC. Entretanto, no caso do nosso paciente, não foi possível a realização desses procedimentos.

Embora atualmente a cirurgia aberta não seja muito utilizada, ela é preconizada para casos complexos. Entre suas indicações para o tratamento da litíase urinária, a principal recomendação é para casos de cálculos coraliformes de grandes dimensões em pacientes com sistemas coletores complexos[18], como no caso clínico descrito. Sua morbidade está relacionada com incisão, infecção cirúrgica e lesões vasculares e do parênquima, que podem ocasionar atrofia renal[18]. A obstrução ureteral é uma complicação frequente nas cirurgias renais devido à inflamação local que pode cursar com adesão das paredes ureterais. Para tanto, indica-se a colocação de cateter duplo-J[19].

O tratamento adequado e precoce está diretamente relacionado com a manutenção da função renal, portanto, as informações apresentadas neste relato são muito úteis para a prevenção de complicações, como a insuficiência renal em crianças.

REFERÊNCIAS

1. Horuz R, Sarica K. The management of staghorn calculi in children. Arab J Urol. 2012; 10(3): 330-5. PubMed PMID: 26558045.

2. Preminger GM, Assimos DG, Lingeman JE, et al. AUA guideline on management of staghorn calculi: diagnosis and treatment recommendations. J Urol. 2005 Jun; 173(6): 1991-2000. PubMed PMID: 15879803.

3. Buchholz NP, Abbas F, Afzal M, et al. The prevalence of silent kidney stones-an ultrasonographic screening study. J Pak Med Assoc. 2003; 53: 24-25. PubMed PMID: 12666848.

4. Peres LAB, Langer SS, Schmidt RC, et al. Nephrolithiasis in pediatric patients: metabolic and anatomical investigation. J Bras Nefrol. 2011 Mar; 33(1): 50-4. PubMed PMID: 21541463.

5. Marques JJ, Muresan C, Lúcio R, et al. Litíase coraliforme: caso clínico raro e complicado. Acta Urológica. 2011; 4: 58-61. Disponível em: http://hdl.handle.net/10400.17/675.

6. Penido MGMG. Litíase urinária na infância. In: Júnior DC, Burns DAR, Lopez FA. Tratado de pediatria: Sociedade Brasileira de Pediatria. 3 ed. Barueri, SP: Manuele; 2014. p. 1685-1696.

7. Koga S, Arakaki Y, Matsuoka M, et al. Staghorn calculi-long-term results of management. Br J Urol. 1991; 68: 122-4. PubMed PMID: 1884136.

8. Diri A, Diri B. Management of staghorn renal stones. Ren Fail. 2018; 40(1): 357-62. PubMed PMID: 29658394.

9. Korkes F, Silva II JL, Heilberg IP. Costs for in hospital treatment of urinary lithiasis in the Brazilian Public Health System. Einstein (São Paulo). 2011; 9(4): 518-22. PubMed PMID: 26761257.

10. Herring LC. Observations of 10,000 urinary calculi. J Urol. 1962; 88: 545-7. PubMed PMID: 13954078.

11. Krzemień G, Szmigielska A, Jankowska-Dziadak K, Pańczyk-Tomaszewska M. Renal staghorn calculi in small children – presentation of two cases. Dev Period Med. 2016; 20(1): 23-6. PubMed PMID: 27416622.

12. Gleeson MJ, Griffith DP. Struvite calculi. Br J Urol. 1993; 71: 503-11.

13. Holmgren K, Danielson BG, Fellström B, Ljunghall S, Niklasson F, Wikström B. The relation between urinary tract infections and stone composition in renal stone formers. Scand J Urol Nephrol. 1989; 23(2): 131-6. PubMed PMID: 2667113.

14. Malheiros DMAC, Cavalcanti FBC, Testagrossa LA, David DSR. Sistema urinário. In: Brasileiro Filho G, editor. Bogliolo Patologia. 8. ed. Rio de Janeiro: Guanabara Koogan; 2011. p. 519-85.

15. Schults AJ, Jia W, Ost MC, Oottamasathien S. Combination of extracorporeal shockwave lithotripsy and ureteroscopy for large staghorn calculi in a pediatric patient: case report. J Endourol Case Rep. 2017; 3(1): 64-6. PubMed PMID: 28616590.

16. Chibber PJ. Percutaneous nephrolithotomy for large and staghorn calculi. J Endourol. 1993; 7(4): 293-5. PubMed PMID: 8252021.

17. Yiee J, Wilcox D. Management of fetal hydronephrosis. Pediatr Nephrol. 2008; 23(3): 347-53. Epub 2007 Aug 2. PubMed PMID: 17671800.

18. Assimos DG. Anatrophic nephrolithotomy. Urology. 2001; 57(1): 161-5. PubMed PMID: 11164167.

19. Cavalli AC, Tambara Filho R, Slongo LE, Cavalli RC, Rocha LC. The use of double-J catheter decreases complications of retroperitoneoscopic ureterolithotomy. Rev Col Bras Cir. 2012; 39(2): 112-8. PubMed PMID: 22664517.

AUTOR CORRESPONDENTE

Gabriela Carvalho Abreu ID 0000-0002-1331-4135
e-mail: gabrielac.abreu@hotmail.com

This is an open-access article distributed under the terms of the Creative Commons Attribution License.