

Corno cutâneo nos tecidos orais: relato de caso e revisão da literatura

Cutaneous horn occurring on the oral tissues: report of a case and review of literature

Lucas C. Fallieri; Gabriela T. Ferreira; Beatriz M. C. Barbosa; Marcelo S. Araújo; Paulo Roberto Henrique; João Paulo S. Servato

Universidade de Uberaba (Uniuibe), Uberaba, Minas Gerais, Brasil.

RESUMO

O objetivo deste relato é descrever os dados clinicopatológicos e de tratamento de uma paciente, 86 anos, com corno cutâneo (CC) nos tecidos orais (lábio inferior) e compará-los com outros estudos publicados, fazendo uma revisão da literatura. Após biópsia excisional, o exame histopatológico revelou CC associado a queilite actínica. Apenas 23 casos semelhantes já foram relatados. Durante nossa pesquisa, verificamos que o CC afeta principalmente o lábio inferior de homens brancos em uma ampla faixa etária. A excisão deve ser o tratamento de escolha, pois ela possibilita a realização de exame histopatológico da lesão subjacente, já que a maioria dos casos foi associada a lesões pré-malignas/malignas.

Unitermos: queilite; boca; lábio; epidemiologia.

ABSTRACT

The aim is to describe the clinical-pathological and treatment data of a patient with a cutaneous horn (CH) arising on oral tissues and to compare this with a literature-review. This case affects the lower-lip of an 86-years-old female. After excisional biopsy, the histopathological examination revealed a CH associated with actinic cheilitis. Only 23 similar cases have been reported in literature. At this site CH mainly affects the lower-lip of white males in a wide-age range. Excision should be the treatment of choice to enable pathological examination of the underlying lesion, since most cases were associated with pre-malignant/malignant lesions.

Key words: cheilitis; mouth; lip; epidemiology.

RESUMEN

El objetivo es describir los datos clinicopatológicos y de tratamiento de una paciente de 86 años con un cuerno cutáneo (CC) en los tejidos orales (labio inferior) y compararlos con una revisión de la literatura. Tras la biopsia escisional, el examen histopatológico reveló un CC asociado a queilitis actínica. Solo se han informado 23 casos similares en la literatura. El estudio ha revelado que el CC afecta principalmente al labio inferior de los hombres blancos en un amplio rango de edad. La escisión debe ser el tratamiento de elección para permitir el examen patológico de la lesión subyacente, ya que la mayoría de los casos se asociaron con lesiones premalignas/malignas.

Palabras clave: queilitis; boca; labio; epidemiologia.

INTRODUÇÃO

Corno cutâneo (CC) é um termo clínico usado para descrever uma protrusão hiperkeratótica cônica amarelada ou acastanhada na superfície mucosa e/ou cutânea que clinicamente se assemelha ao chifre de um animal. Pode ser reto ou curvo e torcido; também pode variar de alguns milímetros a vários centímetros de comprimento. A base da lesão pode ser plana, nodular, verrucosa ou crateriforme⁽¹⁻⁵⁾.

É importante notar que esse termo não indica nenhum diagnóstico patológico específico, uma vez que pode se desenvolver sobre uma ampla gama de lesões subjacentes⁽¹⁻⁵⁾. CC é uma lesão relativamente incomum; afeta principalmente as áreas expostas ao sol em pacientes caucasianos de meia-idade (≥ 50 anos de idade), sem uma clara predileção por gênero⁽¹⁻⁵⁾.

O próprio corno é caracterizado por hiperproliferação e aumento da coesividade da queratina devido a um mecanismo desconhecido. A maioria dos casos se desenvolve a partir de uma lesão benigna subjacente; porém, cerca de 40% de todos os CC surgem de doenças pré-malignas ou mesmo malignas⁽¹⁻⁵⁾. O CC deve ser tratado por excisão cirúrgica, seguida de uma determinação precisa da natureza da condição da base da lesão. A excisão cirúrgica deve ser a mais conservadora possível, garantindo uma margem livre de lesão⁽¹⁻⁵⁾.

Como são pouquíssimos os casos de CC surgindo em tecidos orais, o objetivo deste estudo foi descrever os dados sociodemográficos, a histopatologia, o tratamento, o acompanhamento e o desfecho de um paciente afetado com CC no lábio inferior e comparar esses dados com uma revisão abrangente da literatura atual.

RELATO DE CASO

Paciente do sexo feminino, 86 anos, não fumante, caucasiana, foi encaminhada por um clínico particular ao nosso Serviço de Estomatologia para avaliação de uma lesão de crescimento solitário, assintomático, de desenvolvimento lento e cilíndrico no lábio inferior. Ela negou qualquer história anterior de exposição crônica à luz solar, trauma, sangramento espontâneo ou ulceração na área afetada.

Na anamnese, a paciente se queixava de que a lesão persistia por mais de 10 anos e era muito incômoda, principalmente por motivos estéticos. Sua história médica pregressa revelou hipertensão e diabetes controlados. As aferições de pressão arterial, pulso e glicemia registradas na primeira consulta estavam dentro da normalidade.

O exame físico extraoral revelou nódulo bem circunscrito, exofítico, de formato cônico, séssil e consistente, de coloração amarelada e acastanhada. A lesão localizava-se no vermelhão do lábio inferior esquerdo e media aproximadamente $1,5 \times 1$ cm em seus maiores diâmetros (**Figura 1A e 1B**). Não havia endurecimento ou eritema na base dessa lesão. Também é possível notar placas espessas e escamosas no lábio inferior, compatíveis com queilite actínica. Além disso, não havia linfonodo palpável no pescoço. O exame intraoral revelou mandíbulas parcialmente edêntulas há bastante tempo, reabilitadas por prótese dentária removível.

Foi realizado diagnóstico clínico de CC de natureza indeterminada, além de biópsia excisional sob anestesia local (**Figura 1C**). O defeito cirúrgico foi parcialmente fechado e cicatrizou por segunda intenção sem intercorrências (**Figura 1D**). O material obtido foi acondicionado em formol a 10% e posteriormente encaminhado ao serviço de patologia cirúrgica.

O exame histopatológico evidenciou hiperqueratose cônica difusa e paraqueratose compatível com CC (**Figura 2A**). Na base da lesão, o epitélio escamoso estratificado exibia hiperqueratose, espongirose, acantose e displasia epitelial leve a moderada (**Figura 2B e 2C**). O estroma subjacente mostrou uma inflamação moderada composta por linfócitos, plasmócitos e neutrófilos (**Figura 2B e 2C**). O diagnóstico definitivo foi CC associado a queilite actínica. Nenhuma reincidência clínica foi detectada após dois anos de acompanhamento (**Figura 1E**). A paciente foi orientada a usar proteção solar labial e manter acompanhamento clínico regular.

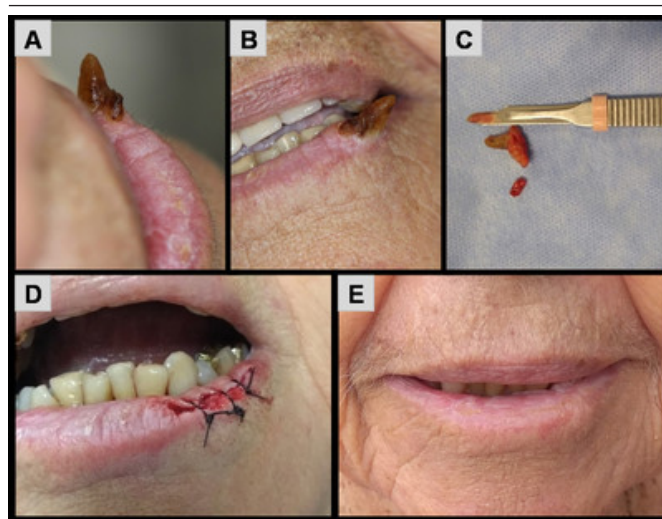


FIGURA 1 – A imagem clínica mostra: A) crescimento solitário, assintomático, de desenvolvimento lento e cilíndrico no lábio inferior; B) lesão na primeira consulta; C) espécime cirúrgico; D) aspecto pós-operatório imediato; E) no acompanhamento de dois anos.

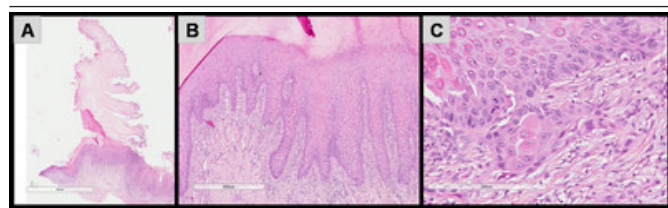


FIGURA 2 – A imagem histopatológica mostra: A) paraqueratose e hiperqueratose cônica, compatível com CC; B) na base da lesão o epitélio escamoso estratificado exibia hiperqueratose, espongiose, acantose; C) área epitelial apresentando displasia epitelial leve a moderada

CC: corno cutâneo.

DISCUSSÃO

Embora o CC seja uma lesão rara e aparentemente inocente, devemos estar atentos ao potencial pré-maligno e/ou maligno dessa doença. As **Tabelas 1 e 2** demonstram as principais características clínicas dos casos de CC afetando os tecidos orais publicadas na literatura⁽⁶⁻²⁶⁾.

Nesta revisão, foram levantados 23 casos de CC acometendo tecidos orais⁽⁶⁻²⁶⁾. As lesões primárias associadas ao

TABELA 1 – Dados patológicos clínicos de casos da literatura internacional

Número	Gênero/idade (anos)	Cor da pele	Localização	Tamanho (cm)	Patologia subjacente	Tratamento	Recidiva?	Desfecho/acompanhamento (meses)
1 [6]	M/56	B	LI	-	Acantose e displasia epitelial	TC	Não	NED/-
2 [7]	M/50	-	LI	-	-	TC	Não	NED/-
3 [8]	M/21	NB	LI	1,2 × 0,8	Acantose e displasia epitelial	TC / isotretinoína	Sim – 3×	VCD/-
4 [9]	M/11	NB	LI	2,4 × 0,8	Granuloma piogênico	TC	Não	NED/19
5 [10]	F/45	-	MO	2 × 0,8	Carcinoma de células basais	TC	Não	NED/-
6 [10]	F/67	B	LI	2,5 × 0,6	Ceratose actínica	TC	Não	NED/-
7 [11]	F/50	NB	LI	1 × 0,5	Granuloma piogênico	TC	Não	NED/12
8 [12]	M/16	B	LI	3,2 × 0,9	Acantose e displasia epitelial	TC	Não	NED/36
9 [13]	F/72	B	LS	2 × 0,8	CCE bem diferenciado	TC	Não	NED/66
10 [14]	M/72	B	LI	3,2 × 2,5	CCE bem diferenciado	TC	Não	NED/24
11 [15]	M/45	B	LI	3 × 1,5	Ceratoacantoma/CCE bem diferenciado	TC	Não	NED/24
12 [16]	M/9	NB	LS	-	Lúpus eritematoso discoide	TC	Não	NED/-
13 [17]	M/45	NB	CL	3 × 1	Carcinoma verrucoso	TC	Não	NED/24
14 [18]	F/76	B	LI	6,3 × 1,9	CCE bem diferenciado	TC	Não	NED/37
15 [19]	M/66	B	LS	3 × 2	CCE bem diferenciado	TC	Não	NED/24
16 [20]	M/77	B	LI	3 × 2	Ceratoacantoma	TC	Não	NED/24
17 [21]	M/74	-	LI	0,6	Ceratose actínica	TC	Não	NED/12
18 [22]	F/63	NB	CL	3 × 1	CCE bem diferenciado	TC	Não	-/-
19 [23]	F/82	B	LS	3,5	CCE bem diferenciado	TC	Não	NED/6
20 [24]	M/11	NB	LI	2 × 1	Granuloma piogênico	TC	Não	NED/2
21 [25]	M/59	NB	LS	1,5	Carcinoma verrucoso	TC	Sim – 2×	-/-
22 [26]	F/52	NB	CL	3 × 1	Carcinoma verrucoso	TC	Não	NED/-
23*	F/86	B	LI	1,5 × 1	Acantose e displasia epitelial	TC	Não	NED/24

M: masculino; F: feminino; B: branca; NB: não branca; LI: lábio inferior; MO: mucosa oral; CL: comissura labial; LS: lábio superior; CCE: carcinoma de células escamosas; TC: tratamento cirúrgico; NED: nenhuma evidência de doença; VCD: vivo com a doença; *estudo atual.

TABELA 2 – Resumo dos achados dos 23 pacientes com CC nos tecidos orais

Gênero	M:F razão: 1,6:1
Idade (anos)	Média: 52,4 ± 24,1 (variação: 9-86)
Cor da pele	B:NB razão: 1,2:1
Localização	Lábio inferior: 14/23 (60,9%)
	Lábio superior: 5/23 (21,7%)
	Comissura labial: 3/23 (13,1%)
	Mucosa oral: 1/23 (4,3%)
Tamanho (cm)	Média: 2,5 ± 1,2 (variação: 0,6-6,3)
Sinais e sintomas	Inchaço: 23/23 (100%)
	Coceira e/ou dor: 2/23 (8,7%)
	Sangramento: 1/23 (4,3%)
Tempo de evolução (meses)	Média: 22,2 ± 17 (variação: 1-60)
Patologia subjacente	Benigna: 4/22 (18,2%)
	Pré-maligna: 7/22 (31,8%)
	Maligna: 11/22 (50%)
Modalidade de tratamento	TC: 22/23 (95,7%)
	TC + isotretinoína: 1/23 (4,3%)
Recidiva?	Sim: 2/23 (8,7%)
Desfecho	NED: 20/21 (95,2%)
	VCD: 1/21 (4,8%)
Acompanhamento (meses)	Média: 23,9 ± 15,7 (variação: 2-66)

CC: corno cutâneo; M: masculino; F: feminino; B: branca; NB: não branca; TC: tratamento cirúrgico; NED: nenhuma evidência de doença; VCD: vivo com a doença.

CC em tecidos orais podem ser histopatologicamente benignas (lúpus eritematoso discoide ou granuloma piogênico), pré-malignas (acantose e displasia epitelial ou ceratose actínica) ou malignas (ceratoacantoma ou carcinoma verrucoso ou carcinoma de células escamosas bem diferenciado ou carcinoma de células basais)⁽⁶⁻²⁶⁾.

A incidência relatada de CC com características histológicas pré-malignas ou malignas varia consideravelmente em todo o mundo. Em 1979, Schosser *et al.* (1979)⁽⁴⁾ relataram uma série de 230 CC em uma população dos Estados Unidos, dos quais 58% apresentavam características pré-malignas ou malignas em sua base. Em contraste, Yu *et al.* (1991)⁽¹⁾ descreveram 643 casos de CC acometendo pacientes ingleses e revelaram que apenas 38,9% eram derivados de lesões epidérmicas malignas ou pré-malignas e 61,1% de lesões benignas.

Em relação aos pacientes da América do Sul, houve três artigos relatando a frequência da natureza subjacente do CC^(2, 3, 5). Festa *et al.* (1995)⁽²⁾ relataram que 25,4% das lesões subjacentes eram benignas; 49,3%, lesões pré-malignas e 25,3%, lesões malignas. Esses achados foram semelhantes aos de Castilho *et al.* (2002)⁽³⁾, que observaram 46% de lesões benignas, 41% de lesões pré-malignas e 13% de malignas. Em 2009, Mantese *et al.* (2010)⁽⁵⁾ também apontaram que a maioria dos casos era derivada de lesões pré-malignas e malignas (58,56%). Nos tecidos orais (Tabela 2), as lesões pré-malignas e malignas prevaleceram com frequência muito elevada, quando comparadas com os artigos acima citados (18/22, 81,8%). Lesões benignas eram bastante incomuns neste local e representaram apenas 18,2% (04/22)⁽⁶⁻²⁶⁾.

A literatura concorda que os fatores de risco associados a uma malignidade subjacente incluem idade avançada, sexo masculino, desenvolvimento rápido, história prévia de trauma, presença de dureza na base, base ou relação altura-base grande e localização em áreas expostas ao sol^(1-5, 10, 12, 18). Na casuística atual (Tabela 3), pacientes mais velhos (≥ 45 anos), com lesão localizada em outro local que não no lábio inferior e com lesões maiores (≥ 3 cm), foram estatisticamente associados à lesão maligna subjacente.

Ainda que os pacientes com CC tenham sido descritos desde o século 16, até hoje muito pouco se sabe sobre suas predileções, seus tratamentos e desfechos, principalmente em relação ao CC surgido na região bucomaxilofacial. A exposição solar é o fator etiológico mais importante na patogênese do CC, assim como ocorre com outras lesões cutâneas⁽¹⁻⁵⁾. No entanto, a má higiene oral e o tabagismo podem ter um papel adicional na ocorrência de lesões que afetam os tecidos orais^(10, 12, 18).

Nessa região específica (Tabela 2), o CC comumente afeta pacientes brancos, do sexo masculino, em uma ampla faixa etária⁽⁶⁻²⁶⁾. Dados semelhantes foram descritos em todos os lugares⁽¹⁻⁵⁾. O lábio inferior é a localização prevalente nesta revisão, acometendo 60,9% dos casos, seguido por lábio superior, comissura labial e mucosa oral⁽⁶⁻²⁶⁾. As lesões nesses locais geralmente são assintomáticas e, portanto, os pacientes podem demorar a procurar atendimento médico/odontológico. O tempo médio de evolução foi de quase dois anos⁽⁶⁻²⁶⁾. Mesmo em uma longa evolução, as lesões geralmente eram pequenas (2,5 ± 1,2 × 1,2 ± 0,6 cm)⁽⁶⁻²⁶⁾.

Embora haja uma alta frequência de lesões subjacentes malignas e/ou pré-malignas neste local, não foi observada

TABELA 3 – Tabela de contingência demonstrando as associações entre a natureza da patologia subjacente e as características clinicopatológicas

Dados	Subgrupos	Benigna/pré-maligna	Maligna	p*
Gênero	Masculino	8	5	NS
	Feminino	3	6	
Idade	≥ 45 anos	6	11	0,0175
	< 45 anos	5	0	
Cor da pele	Branca	5	6	NS
	Não branca	5	4	
Localização	Lábio inferior	10	3	0,0038
	Outra	1	8	
Tamanho	≥ 3 cm	2	8	0,0349
	< 3 cm	7	3	
Sinais e sintomas	Apenas inchaço	7	10	NS
	Inchaço + outros	3	0	
Tempo de evolução**	> 21 meses	4	4	NS
	≤ 21 meses	3	4	
Recidiva?	Sim	1	1	NS
	Não	10	10	

NS: não significativo estatisticamente; *teste exato de Fisher (unilateral); **agrupados de acordo com a mediana.

uma alta frequência na recidiva (02/23, 8,7%). A maioria dos pacientes obteve cura e permaneceu sem evidências de doença⁽⁶⁻²⁶⁾. Nesta casuística encontrada na literatura, o tempo médio de seguimento foi de 23,9 ± 15,7 meses, o que se mostrou insuficiente, principalmente quando se tratava de condições malignas e/ou pré-malignas⁽⁶⁻²⁶⁾.

A excisão cirúrgica seguida de exame histopatológico da base da lesão foi o tratamento de escolha^(10, 12-14, 18). Além disso, exames de acompanhamento para detecção de recorrência ou novas lesões primárias são essenciais para esses pacientes^(10, 12-14, 18). Em nosso caso, a biópsia excisional foi realizada porque a lesão apresentava características clínicas benignas, como ausência de endurecimento, eritema ou dor na sua base; também não havia linfonodo palpável no pescoço. Com uma grande porcentagem de doenças malignas na base do CC em tecidos orais, a biópsia excisional deve ser realizada com cuidado.

A criocirurgia não é preconizada para o tratamento do CC, pois não garante a excisão de toda a espessura do tumor e também não é apropriada para o tratamento de carcinomas de células escamosas^(10, 12-14, 18). Nestes, recomenda-se estadiamento clínico e laboratorial adequado, além de radio e/ou quimioterapia pós-operatória. A reconstrução de grandes defeitos do lábio inferior pode ser realizada geralmente por retalho de Karapandzic, retalho de Bernard ou modificações nessas técnicas de reconstruções^(10, 12-14, 18).

REFERÊNCIAS

1. Yu RC, Pryce DW, Macfarlane AW, Stewart TW. A histopathological study of 643 cutaneous horns. *Br J Dermatol.* 1991; 124(5): 449-52. doi: 10.1111/j.1365-2133.1991.tb00624.x.
2. Festa CN, Falda S, Rivitti EA. Corno cutâneo: estudo retrospectivo de 514 casos. *An Bras Dermatol.* 1995; 70(1): 21-5.
3. Castillo D, Zerpa O, Loyo N, López C, Oliver M. Histopatología del cuerno cutáneo: estudio retrospectivo de 77 casos. *Derm Venez.* 2002; 40(3): 65-9.
4. Schosser RH, Hodge SJ, Gaba CR, Owen LG. Cutaneous horns: a histopathologic study. *South Med J.* 1979; 72(9): 1129-31. doi: 10.1097/00007611-197909000-00014.
5. Mantese SA, Diogo PM, Rocha A, Berbert AL, Ferreira AK, Ferreira TC. Cutaneous horn: a retrospective histopathological study of 222 cases. *An Bras Dermatol.* 2010; 85(2): 157-63. doi: 10.1590/s0365-05962010000200005.
6. Monaghan AM. Cutaneous horn occurring on the vermilion border of the lower lip. *Br Dent J.* 1993; 175(11-12): 419-20. doi: 10.1038/sj.bdj.4808346.
7. Nahlieli O, Baruchin AM, Shapira Y, Ben-Dor D. Cutaneous horns occurring on the head and neck region: report of four cases and review of the literature. *J Oral Maxillofac Surg.* 1997; 55(11): 1309-11. doi: 10.1016/s0278-2391(97)90190-7.
8. Baykal C, Savci N, Kavak A, Kurul S. Palmoplantar keratoderma and oral leucoplakia with cutaneous horn of the lips. *Br J Dermatol.* 2002; 146(4): 680-3. doi: 10.1046/j.1365-2133.2002.04595.x.
9. Souza LN, Martins CR, de Paula AM. Cutaneous horn occurring on the lip of a child. *Int J Paediatr Dent.* 2003; 13(5): 365-7. doi: 10.1046/j.1365-263x.2003.00481.x.
10. Copcu E, Sivrioglu N, Culhaci N. Cutaneous horns: are these lesions as innocent as they seem to be? *World J Surg Oncol.* 2004; 2(1): 18. doi: 10.1186/1477-7819-2-18.
11. Patil K, Mahima VG, Lahari K. Extrajugal pyogenic granuloma. *Indian J Dent Res.* 2006; 17(4): 199-202.

CONCLUSÃO

O CC que surge nos tecidos orais afeta principalmente o lábio inferior de homens brancos em uma ampla faixa etária. A excisão de espessura total com margem negativa deve ser o tratamento de escolha ao permitir o exame patológico detalhado do tecido subjacente, uma vez que neste local há uma grande frequência de lesões pré-malignas e/ou malignas.

DECLARAÇÃO DE CONSENTIMENTO DO PACIENTE

Os autores certificam que obtiveram todos os formulários de consentimento do paciente apropriados. No formulário, o(s) paciente(s) deu(deram) seu(s) consentimento(s) para que suas imagens e outras informações clínicas fossem publicadas no periódico. Os pacientes entendem que seus nomes e iniciais não serão publicados e os devidos esforços serão feitos para ocultar sua identidade, mas o anonimato não pode ser garantido.

CONFLITO DE INTERESSES

Não há conflito de interesses.

12. Mutaf M. A rare perioral lesion: cutaneous horn of the lower lip. *Eur J Plast Surg.* 2007; 29(7): 339-41. doi: 10.1007/s00238-006-0101-y.
13. Islam A, Can IH, Dürer P, Demirci M. Cutaneous horn on the upper lip associated with squamous cell carcinoma. *Kulak Burun Bogaz Ihtis Derg.* 2009; 19(6): 304-6.
14. Skoulakis, C., Theos, E., Chlopsidis, P. Giant cutaneous horn on squamous cell carcinoma of the lower lip. *Eur J Plast Surg.* 2009; 32(1): 257-9. doi: 10.1007/s00238-009-0338-3.
15. Pinto-Almeida T, Oliveira A, da Cunha Velho G, Alves R, Caetano M, Selores M. Giant cutaneous horn on the lower lip. *Dermatol Online J.* 2011; 17(12): 10.
16. Chowdhury J, Kumar P, Gharami RC. Multiple cutaneous horns due to discoid lupus erythematosus. *Indian J Dermatol Venereol Leprol.* 2014; 80(5): 461-2. doi: 10.4103/0378-6323.140315.
17. Kumar S, Bijalwan P, Saini SK. Carcinoma buccal mucosa underlying a giant cutaneous horn: a case report and review of the literature. *Case Rep Oncol Med.* 2014; 2014(1): 518372. Disponível em: <https://www.hindawi.com/journals/crionm/2014/518372/>. [Acessado em: 23 mar 2020]. doi:10.1155/2014/518372.
18. Popadić M. Squamous cell carcinoma presenting as a giant cutaneous horn of the lower lip. *Indian J Dermatol Venereol Leprol.* 2014; 80(1): 74-6. doi: 10.4103/0378-6323.125469.
19. Blasco-Morente G, Arias-Santiago S, Pérez-López I, Aneiros-Fernández J. Cutaneous horn on the upper lip. Cuerno cutáneo en labio superior. *Actas Dermosifiliogr.* 2016; 107(5): 429. doi: 10.1016/j.ad.2015.05.018.
20. Curra M, Martins MAT, Hildebrand LC, Munerato MC, Sant'Ana-Filho M, Martins MD. Keratoacanthoma associated with cutaneous horn manifestation: case report and difficulty of diagnosis. *Clin Lab Res Den.* 2015; 21(4): 240-4. doi: 10.11606/issn.2357-8041.clrd.2015.123074.
21. Furquim CP, Cavalcanti LG, Piazzetta AP, et al. Cutaneous horn: a rare lesion on the lower lip. *Oral Surg Oral Med Oral Pathol Oral Radiol.* 2015; 120(2): e53. doi: 10.1016/j.oooo.2015.02.218.
22. Jesija JS, Kumar S, Paul R, Chacko R, Suryawanshi M. Cutaneous horn with underlying squamous cell carcinoma of lower lip. *Oral Maxillofac Pathol J.* 2016; 7(1): 726-9. doi: 10.5005/jp-journals-10037-1077.
23. Millán-Cayetano JF, García-Montero P, de Troya-Martín M. Squamous cell carcinoma presenting as bird beak-like cutaneous horn. Carcinoma espinocelular manifestado como cuerno cutáneo que simula un pico de pájaro. *Med Clin (Barc).* 2017; 149(9): e45. doi: 10.1016/j.medcli.2016.11.019.
24. Nair PA, Kota RK, Pilani AP. Pyogenic granuloma underlying cutaneous horn in a young boy. *Indian Dermatol Online J.* 2016; 7(2): 114-6. doi: 10.4103/2229-5178.178086.
25. Phulari RG, Rathore R, Talegaon TP, Shah A. Cutaneous horn: a mask to underlying malignancy. *J Oral Maxillofac Pathol.* 2018; 22(Suppl 1): S87-S90. doi:10.4103/jomfp.JOMFP_156_17.
26. Singh P, Nathani D, Ranjan S, Issar R. a giant cutaneous horn projecting from verrucous carcinoma of buccal mucosa: a rare case report. *J Clin Diagn Res.* 2017; 11(3): ZD04-ZD05. doi:10.7860/JCDR/2017/24657.9361.

AUTOR CORRESPONDENTE

João Paulo Silva Servato  0000-0003-1783-8777
e-mail: jpservato@gmail.com



This is an open-access article distributed under the terms of the Creative Commons Attribution License.